IMPLANTOPRÓTESIS
FULL DIGITAL QUOTIDIANA

Antonino Cacioppo, DDS, MS, PhD*

** Licenciado con honores en Odontología y Prótesis Dental en 2006 en la Universidad de Palermo. Máster de perfeccionamiento en Implantología en 2007. Doctor de Investigación en Odontoestomatología en 2011.*
Perfeccionado en Cirugía e Implantología Guiada en la Universidad de Génova. Desde 2007 trabaja en radiodiagnóstico odontológico 2D y 3D, sistemas CAD-CAM para el consultorio e implantología guiada. Autor de 17 publicaciones internacionales, coautor y colaborador de libros especializados. Ponente en numerosos congresos nacionales e internacionales, colaboró con la revista internacional International Journal of Clinical Dentistry entre 2007 y 2013. Desarrolla su profesión como autónomo desde 2007 en Palermo. Desde 2015 es docente en el Master de 2.º nivel en Rehabilitación Oral Compleja de la Universidad de Catania. Desde 2017 ejerce como profesor adjunto en la Universidad de Catania, docente de Prótesis II (sexto año).

Fig. 1. Diagnóstico de CBCT realizado en la primera cita.

Uno de los desafíos más apasionantes de esta época, caracterizada por la digitalización de los procedimientos odontológicos, es la posibilidad de trasladar los flujos digitales a la vida cotidiana de manera sencilla, rápida y formalizada. La cirugía de implantes y la implantoprótesis, disciplinas especializadas que fueron las primeras en adoptar las innovaciones que ofrece la tecnología digital pero que a menudo se centran en rehabilitaciones importantes, no son una excepción. Veamos un caso clínico ilustrativo de un flujo digital completo desde el diagnóstico hasta la rehabilitación protésica de un monoedentulismo.

La paciente es una mujer de 54 años de edad con antecedentes de parodontopatía postoncológica tratada y estabilizada. Tiene una silla edéntula en la posición 1.4 con mantenimiento del espacio protésico y biotipo gingival grueso. En la primera visita se realizan radiografías de primer nivel (OPT y endoral de la zona edéntula - Sistema de placas de fósforo Durr VistaScan Mini View), imágenes de segundo nivel (CBCT 8x5 enfocada en la arcada superior, con protocolo de dosis estándar - DentsplySirona Orthophos SL), impresiones ópticas intraorales (DS Omnicam con software Cerec 5.1) (**Fig. 1**).

En la silla, con el software CEREC 5.1, se realiza el encerado diagnóstico virtual del elemento que falta. Los datos se exportan en formato STL e importan en el software de cirugía guiada Implant 3D 9.1 (Medialab). Se realiza, siempre en la silla delante de la paciente, la combinación entre la CBCT y el modelo 3D y se planifica la posición del implante en la función protésica y anatómica. Al percibirse un ligero defecto óseo dejado por una avulsión dental previa se planifica el implante (GHIMAS BNX EVO 4x11.5) con la plataforma más apical (opción de compromiso para evitar la gestión quirúrgica de los tejidos duros). Se hace hincapié en que todos estos procedimientos realizados "en vivo" ayudan mucho a mejorar la comunicación con los pacientes y a lograr un mayor cumplimiento y aceptación de los planes de tratamiento. En la primera visita, también se detecta el color con fotografías tomadas al azar con la lámpara "multimedia" (AlyaCam - Faro). Una vez terminada la planificación del implante, se modela la plantilla quirúrgica y se envía el archivo a la imprenta, internamente en este caso en concreto, pero a menudo se puede encontrar en el laboratorio o en un centro de prototipos (Fomlabs FORM 2). La segunda cita es una cirugía guiada. Se decide realizar una cirugía de extremo (extremo crestal ligeramente palatalizado con descargas intrasulculares mesial y distal) para mantener el excelente tejido gingival queratinizado y poder gestionar la mayor cantidad del casquillo presente en la plantilla quirúrgica (distancia fija de 5 mm de la plataforma del implante) y para recuperar adecuadamente el sitio del implante del tejido de granulación residual dejado por la avulsión anterior. Se opta por la carga diferida con reapertura y posicionamiento del pilar de cicatrización 60 días después de la cirugía. La cicatrización se mantiene durante 30 días (**Fig. 2,3**).

A continuación, se procede con la toma de las impresiones ópticas (se evita la fase temporal, muy recomendable, para responder a las necesidades "temporales" de la paciente) que se envían al laboratorio para fabricar el producto protésico atornillado. Una de las ventajas del flujo digital en esta fase es que es posible realizar múltiples impresiones alineadas directamente desde el software de escaneado: impresión de alineación con cicatrización, impresión del trayecto transmucoso, impresión con pilar de escaneado IPD-ProCam Abutmentcompatibili.com (impresión del temporal funcionalizado si aparece, así como un antagonista y una mordida bucal, por supuesto) (**Fig. 4**). Se utiliza el pilar de escaneado para trayectos transmucosos largos IPD-ProCAm de 15 mm de altura AbutmentCompatibili.com para la plataforma de implante específica (Astra TX 3.5/4) (**Fig. 5,6**). Las impresiones se exportan en formato stl y se envían al laboratorio.

Fig. 4. Impresiones ópticas intraorales (proyección oclusal). Impresión con cicatrización (izquierda) y pilar de escaneado IPD (derecha) en el implante 14.

Fig. 2. Foto oclusal después de la inserción de la cicatrización en el implante en la posición 14.

Fig. 5. Pilar de escaneado atornillado al implante en la posición 14 listo para ser escaneado.

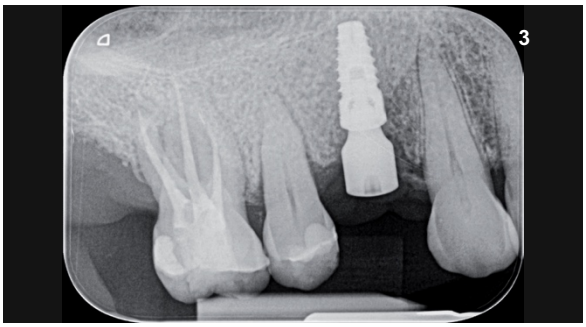

Fig. 3. Radiografía endoral de control de la altura ósea periimplantaria tras la inserción del pilar de cicatrización.

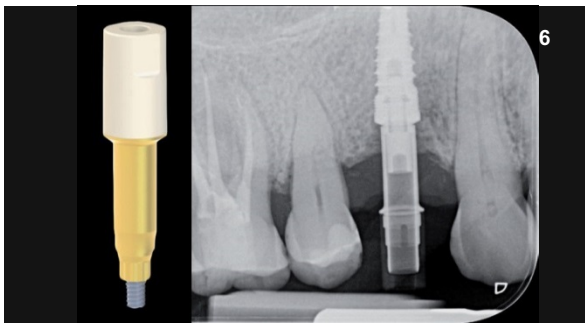

Fig. 6. Radiografía endoral de control del acoplamiento correcto del pilar de escaneado IPD.

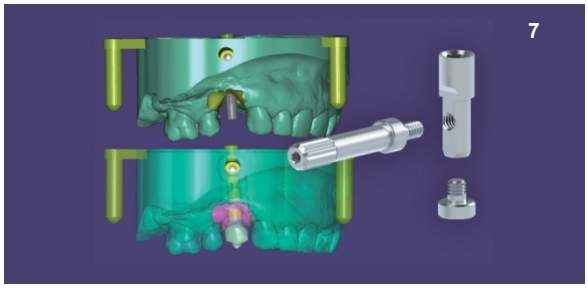

Fig. 7. Detalle de las fases de preparación del modelo para la impresión 3D (con el software CAD ExoCad).

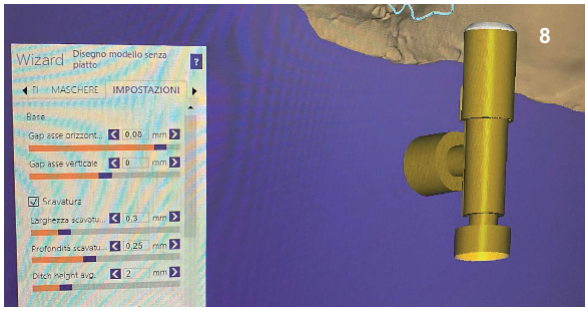

Fig. 8. Ajustes utilizados para la realización del modelo del que se van a hacer prototipos con el análogo virtual.

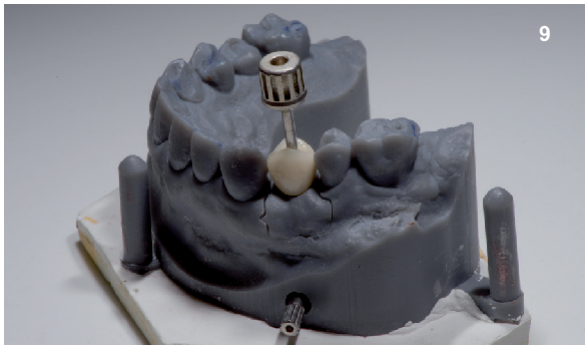

Fig. 9. Modelo de prototipo con alojamiento de la corona en el 14 en fase de entrega.

El laboratorio (Danilo Vaccaro, Palermo) utiliza ExoCad para todas las fases de modelado y realización del modelo 3D (**Fig. 7, 8, 9, 10**). Se recibe del laboratorio un producto protésico hecho de resina de cerámica CrCo unido en una interfaz IPD-ProCam personalizada con una altura de mucosa de 2,5 mm y un vástago de unión de 8 mm de largo, posicionado en un modelo de prototipo con análogos de impresión 3D siempre IPD-ProCam fijados por 2 tornillos al propio modelo. El producto se introduce en la boca sin ningún tipo de retoque, modificación o fase posterior de laboratorio, optando por la sustitución del clásico tornillo de titanio por el tornillo especial recubierto de cerámica con recubrimiento TiN (IPD AbutmentCompatibili.com); el apriete se realiza con una carraca dinamométrica de 20/25 N/cm según la recomendación del fabricante (**Fig. 11, 12, 13**). La ventaja de los flujos digitales es que pueden normalizarse y repetirse (después de la fase inicial de ajuste de las tolerancias). La ventaja de la personalización de los dispositivos permite resolver de manera segura y previsible incluso las situaciones

Fig. 10. Corona atornillada al implante de cerámica Cr en la base de la unión IPD.

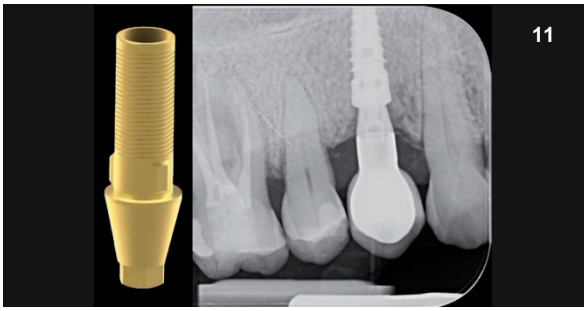

Fig. 11. Radiografía endoral de control del acoplamiento correcto de la corona protésica atornillada al implante en la posición 14.

Fig. 12. Foto en proyección lateral de la corona atornillada al implante 14 (control cromático y entrega).

Fig. 13. Foto en proyección lateral de la corona atornillada al implante 14 en oclusión (control del punto de contacto e integración cromática con arcada antagonista).

clínicas más complejas; el uso de un flujo digital abierto y no patentado de una casa de implantes específica también permite simplificar la protetización de pacientes con diferentes conexiones y marcas de implantes, lo cual es cada vez más habitual en la práctica cotidiana clínica.